



UNIVERSITÉ
LAVAL

Direction des services vétérinaires

Procédure normalisée de fonctionnement

Objet : Modèle d'accident vasculaire cérébrale (AVC) lacunaire et micro-occlusion (MO) chez la souris	Numéro : M-11
Portée : Ceci est une directive de la Direction des services vétérinaires (DSV) à l'intention des utilisateurs et du personnel des animaleries de l'Université Laval (campus et centres de recherche affiliés).	
Préparée par Jessie Tremblay <i>Technicienne en santé animale, Direction des services vétérinaires</i>	Date : 06 août 2021
Révisée par : Daphnée Veilleux Lemieux et <i>Vétérinaire responsable</i> Ayman El Ali <i>Professeur agrégé, Faculté de Médecine</i>	Date : 31 août 2021
But : Décrire les procédures pour le modèle AVC lacunaire et micro-occlusions (MO) chez la souris	Version 1

Généralités

- Ce modèle a été développé afin de mimer les micro-occlusions et accidents vasculaires cérébraux ischémiques lacunaires et est hautement reproductible.
- Le maintien de la température corporelle de l'animal durant la chirurgie et en période postopératoire est essentiel vu les effets potentiels sur l'étendue de l'infarctus et la dilatation des vaisseaux.
- Il est primordial de ne pas endommager le nerf vague lors de la chirurgie afin de diminuer les risques post-chirurgicaux et pour observer l'effet des AVC lacunaires plutôt qu'une lésion du nerf.
- L'utilisation d'un Doppler est fortement recommandée pour valider la réussite du MO pendant la chirurgie et ainsi diminuer le nombre d'animaux utilisés.

Procédure

Acclimatation

- Offrir une période d'acclimatation de 3 jours à la nourriture humide et au DietGel® Boost.

Préparation de l'animal

- Peser l'animal.

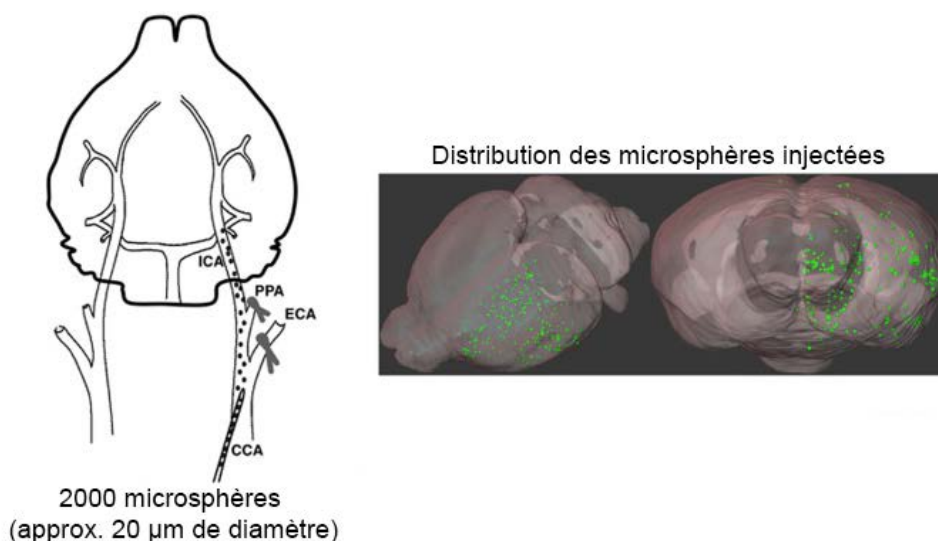
- Administrer de la buprénorphine SR (0,5 mg/kg) par voie sous-cutanée un minimum de 30 minutes avant le début de la chirurgie.
- Anesthésier l'animal à l'isoflurane conformément à la PNF A-1 Analgésie et anesthésie des rongeurs.
- Appliquer l'onguent ophtalmique et administrer 1 ml de lactate de Ringer réchauffé sous-cutané.
- Installer l'animal en décubitus dorsal sur une source de chaleur réglementaire selon la PNF A-1 Analgésie et anesthésie des rongeurs.
- Raser de la portion ventrale du cou. Retirer les poils et nettoyer la zone rasée avec un antiseptique (chlorhexidine 0,5%).
- **Avec Doppler :**
 - Installer l'animal en décubitus ventral pour le rasage du crâne. Retirer les poils et nettoyer la zone rasée avec un antiseptique (chlorhexidine 0,5%).
 - Faire un bloc local aux sites d'incision (crâne et cou) en administrant un volume maximal de 0,08 ml par 10 grammes de poids d'un mélange de lidocaïne-bupivacaïne réchauffé selon les concentrations en vigueur.
- **Sans Doppler :**
 - Faire un bloc local au site d'incision (cou) en administrant un volume maximal de 0,08 ml par 10 grammes de poids d'un mélange de lidocaïne-bupivacaïne réchauffé selon les concentrations en vigueur.
- Transférer l'animal dans la zone opératoire.

Chirurgie

- Vérifier et ajuster la profondeur de l'anesthésie conformément à la PNF A-1 Analgésie et anesthésie des rongeurs.
- Préparer le site chirurgical au niveau du cou selon la PNF C-1 Chirurgie aseptique chez les rongeurs.
- **Avec Doppler :**
 - Déposer l'animal en décubitus ventral sur un champ stérile.
 - Préparer le site chirurgical au niveau du crâne selon la PNF C-1 Chirurgie aseptique chez les rongeurs.
- Effectuer toutes les procédures suivantes en respect de l'asepsie selon la PNF C-1.
- **Avec Doppler :**
 - Placer un champ opératoire stérile sur le corps de l'animal en ne laissant que la tête exposée.
 - Sous microscopie, effectuer une incision cutanée médiane d'environ 0.5 cm sur la partie gauche du crâne.

- Rétracter le périoste sur les bords de la boîte crânienne.
- Insérer sur le crâne une sonde en fibre de verre (fibre optique) liée au laser Doppler flow et stabiliser la sonde avec une petite goutte de colle chirurgicale.
- Retirer le champ stérile et retourner l'animal en décubitus dorsal.
- Placer un champ stérile sur l'animal en gardant une ouverture pour exposer uniquement la zone ventrale du cou préalablement rasée.
- Sous microscopie, effectuer une incision médiane d'environ 1 cm au niveau du cou.
- **Avec Doppler :**
 - Mettre la boîte de Doppler liée à la sonde en marche pour enregistrer les valeurs du débit sanguin cérébral et confirmer les micro-occlusions (une variation de 5 à 10% du débit sanguin cérébral indique le succès des micro-occlusions).
- Effectuer une dissection moussée pour localiser et exposer l'artère carotide commune (CCA), l'artère carotide externe (ECA) et l'artère carotide interne (ICA) gauches selon la localisation de l'image 1.
- Ligaturer temporairement l'artère carotide externe à son origine avec une suture de soie 7-0 ou un clip vasculaire pour éviter les saignements lors de l'injection des microsphères.
- Ligaturer temporairement le segment ptérygo-palatine de l'artère maxillaire avec une suture de soie 7-0 ou un clip vasculaire, juste après la bifurcation de l'artère carotide commune, laissant ainsi l'artère cérébrale interne non bloquée afin que les microsphères se rendent dans l'hémisphère gauche.
- À l'aide d'une seringue montée avec une aiguille de 33G, injecter 100ul de saline contenant les microsphères (2000 pour une souris de 25 grammes).
- Retirer l'aiguille et placer immédiatement une éponge de gélatine absorbable (Gelfoam) sur l'artère pour prévenir les saignements.
- Retirer les ligatures ou les clips vasculaires selon le cas.
- Fermer l'incision au niveau du cou selon la PNF C-10 Matériel et techniques de suture en utilisant des points simples discontinus pour la peau.
- **Avec Doppler :**
 - Retirer le champ opératoire et installer l'animal en décubitus ventral.
 - Placer un champ opératoire sur le corps de l'animal et retirer délicatement la sonde positionnée sur le crâne ainsi que le point de colle à l'aide d'une pince stérile.
 - Refermer l'incision selon la PNF C-10 Matériel et techniques de suture.
- Surveiller en tout temps la température de l'animal afin que celle-ci demeure entre 36,5 et 37,5 degrés Celsius.

Image 1. Schéma des vaisseaux sanguins d'intérêt et de la procédure expérimentale



Crédit : Modifiée de *Silasi et al., 2015; J Cereb Blood Flow Metab 35:734-8*

Période post-opératoire immédiate (≤ 1 heure post-chirurgie)

- Administrer 1 ml de lactate de Ringer réchauffé par voie sous-cutanée.
- Avant le réveil, couper la pointe des griffes des membres postérieurs avec un petit ciseau ou coupe-griffe.
- Transférer l'animal dans une cage propre avec une source de chaleur sous la cage.
- Remplir le carton de suivi postopératoire et l'apposer sur la cage de l'animal ou des animaux.
- Retourner l'animal dans sa cage initiale lorsqu'il est en décubitus sternal, capable de se déplacer par lui-même.

Suivi de la condition (≥ 1 heure et plus suivant la chirurgie)

- Peser les animaux quotidiennement.
- Vérifier l'hydratation des animaux quotidiennement et administrer au besoin 1 ml de lactate de Ringer par voie sous-cutanée.
- Offrir de la nourriture humide et du DietGel Boost®. Si la perte de poids se poursuit après cette période, administrer de la nourriture humide et du DietGel Boost® tous les jours, jusqu'à stabilisation du poids pendant 72 heures consécutives et en respect de la PNF ETH- 10 (état de chair supérieur à 2).

- Au besoin, demander à un technicien en santé animale de nettoyer les yeux à l'aide d'une gaze humectée de saline stérile.
- Examiner la plaie quotidiennement pour les 7 jours suivants et noter la présence de signes particuliers (écoulement, rougeur, enflure, etc.). Contacter un vétérinaire de la DSV lors de l'observation de ceux-ci.
- Retirer les sutures cutanées 7 à 10 jours après la chirurgie.
- Euthanasier l'animal :
 - qui présente des signes neurologiques sévères **après 24 heures postopératoires** : activité absente, immobilité, décubitus latéral, déplacements difficiles;
 - qui présente un état de chair de 2/5 ou moins associé à une perte de poids supérieure à 20%;
 - qui présente un état de chair de 1/5;
 - en respect de la PNF ETH-10 pour toutes autres conditions non spécifiques au modèle.

Références

T. Chiang, R. O. Messing, W. Chou, *Mouse Model of Middle Cerebral Artery Occlusion*, J Vis Exp. 2011; (48): 2761.

F. Fluri, M. Schuhmann, and C. Kleinschnitz, *Animal models of ischemic stroke and their application in clinical research*, Drug Des Devel Ther. 2015; 9: 3445–3454.